

Präparationsregeln für Keramikinlays und -teilkronen

unter besonderer Berücksichtigung der CAD/CAM-Technologie

Keramikinlays und -teilkronen sind eine anerkannte Möglichkeit zur ästhetischen Versorgung von Seitenzähnen. Die Präparationsregeln unterscheiden sich jedoch erheblich von den Präparationsrichtlinien für Goldgussversorgungen, vor allem bei CAD/CAM-gefertigten Restaurationen. Dieser Artikel erläutert daher die Grundlagen der Präparation für Keramikinlays und -teilkronen anhand von Schemazeichnungen, die von der Firma bidentis ihren Anwendern als Beitrag zur Qualitätssicherung zur Verfügung gestellt wurden.

Ein Beitrag von Prof. Dr. Roland Frankenberger¹, Dr. Gernot Mörig², OA Dr. Uwe Blunck³, Dr. Jan Hajt⁴, Prof. Dr. Lothar Pröbster⁵ und PD Dr. M. Oliver Ahlers⁶

Keramikinlays und -teilkronen sind heute wissenschaftlich anerkannte Versorgungen für den Seitenzahnbereich 1 bis 8. So wird zum Beispiel die seit ihrer Markteinführung 1990 weit verbreitete leuzitverstärkte Glaskeramik IPS Empress (Ivoclar Vivadent, Schaan, Liechtenstein) heute anhand mehrerer prospektiver Langzeitstudien als klinisch erfolgreich eingestuft [5, 9, 10]. Daten jenseits der 10-Jahresgrenze sind jedoch bis dato nicht publiziert. Lediglich für chairside hergestellte Cerec-Inlays sind mit der Publikation von Reiss heute bereits Daten nach 18 Jahren sehr guter Bewährung dokumentiert [11].

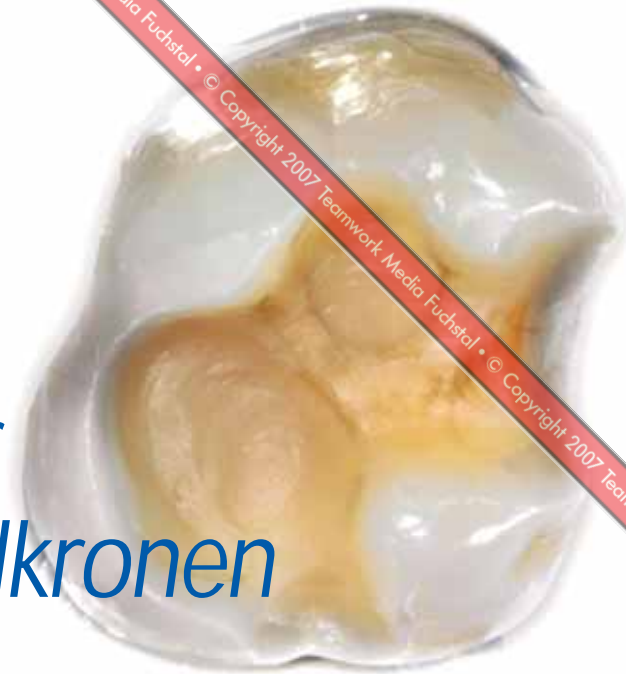
Klinische Studien mit dem Ziel der Evaluation von Keramikinlays berichten stets von katastrophalen Frakturen (bulk fracture) als Hauptversagensursache [1 bis 6, 12, 13]. Neben der Dominanz derartiger Frakturen wurde wiederholt darauf hingewiesen, dass die Klebefuge von Keramikinlays durch die okklusale Belastung stets einer gewissen Degradation unterworfen ist [1, 2, 9, 14]. Es ist jedoch weitestgehend unklar, inwieweit dieser Verschlechterungsprozess das Langzeitverhalten vollkeramischer Einlagerrestaurationen kompromittiert. Ferner ist nicht vollständig unter-

sucht, ob der Polymerisationsmodus des Befestigungskomposits klinisch eine Rolle spielt [10, 15].

Mit dem Fokus auf die Bewährung verschiedener Werkstoffe in jüngster Zeit ist der Blick auf die Möglichkeiten etwas in den Hintergrund gerückt, dass die Vorbereitung und Präparation der Kavität entscheidenden Einfluss auf das Behandlungsergebnis hat. Von jeher war jedoch eine materialgerechte Präparation gerade auch bei spröden Keramikrestaurationen neben der korrekten Adhäsivtechnik das Fundament für den klinischen Erfolg. Dieser Beitrag beschäftigt sich daher mit Empfehlungen zur Präparation für Keramikinlays und -teilkronen unter besonderer Berücksichtigung der CAD/CAM-Technologie.

Präparation für ein Keramikinlay

Grundregel Nr. 1 bei Keramikpräparationen ist, dass alle Kanten innerhalb der Kavität abgerundet werden sollten, das heißt die Übergänge von der Kavitätenwand zum Kavitätenboden, vom okklusalen Plateau zu den parapulpären Wänden und von den parapulpären Wänden zum approximalen Kastenboden (Abb. 1).



Interaktive
Lerneinheit mit zwei
Fortbildungspunkten
nach den Richtlinien
der

BZAK-DGZMK unter
www.dental-online-community.de

¹Universitätsklinikum Erlangen, Zahnklinik 1 – Zahnerhaltung und Parodontologie, Glückstr. 11, 91054 Erlangen; ²Schanzenstraße 20, 40549 Düsseldorf; ³Charité - Universitätsmedizin Berlin, Charité-Centrum für Zahn-, Mund-, und Kieferheilkunde, Institut für Zahnerhaltung und Präventivzahnmedizin, Campus Virchow-Klinikum, Augustenburger Platz 1, 13353 Berlin; ⁴Weinstraße 4, 80333 München; ⁵Schöne Aussicht 18, 65193 Wiesbaden; ⁶CMD-Centrum Hamburg-Eppendorf und Poliklinik für Zahnerhaltung und Präventive Zahnheilkunde, Zentrum für Zahn-, Mund- und Kieferheilkunde, Universitätsklinikum Hamburg-Eppendorf.

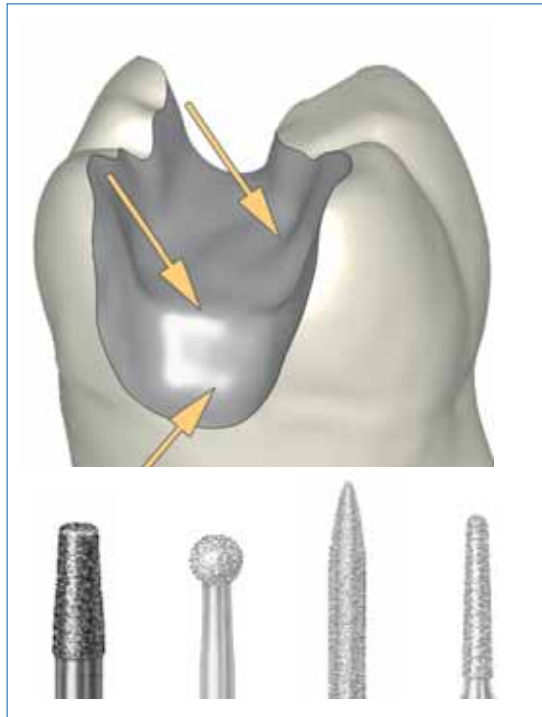


Abb. 1 Abrunden sämtlicher interner Flächenübergänge




Abb. 2 Keine spitzen Übergänge belassen!

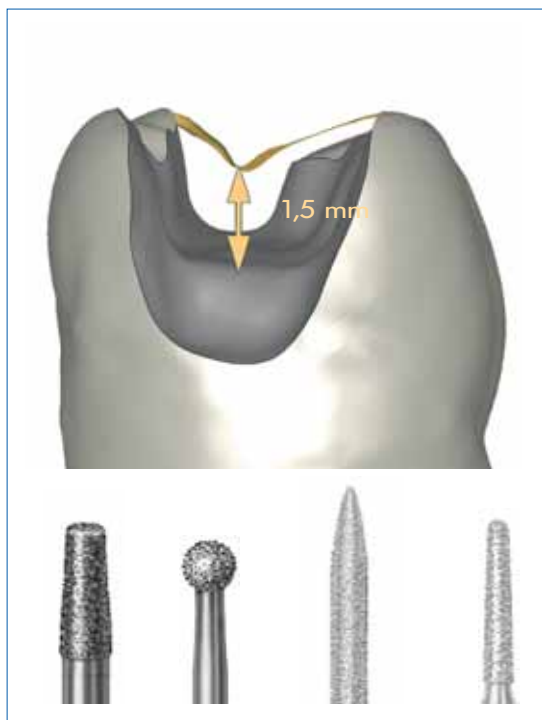


Abb. 3 Mindeststärke für die Keramik: 1,5 mm

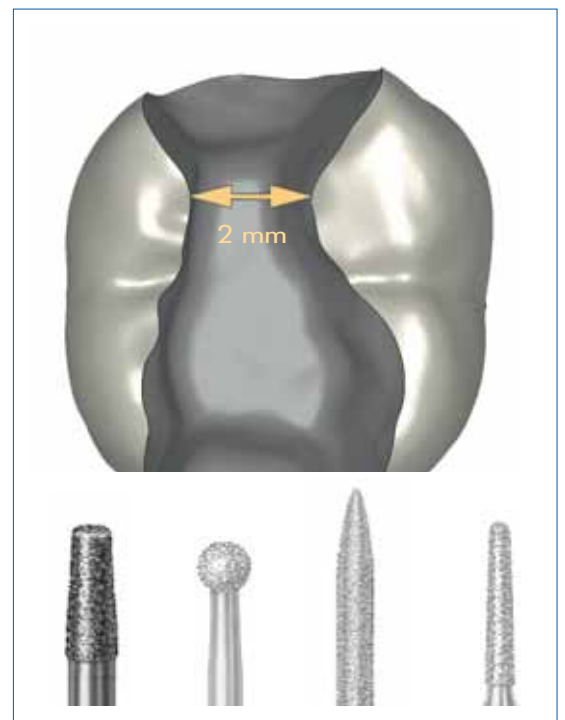

Abb. 4 Isthmusbreite 2 mm

Blickt man von okklusal auf die Kavität, sollten sich im Präparationsverlauf keine spitzen Übergänge befinden (Abb. 2). Gerade bei gefrästen Inlays führt dies zu unüberwindbaren Problemen.

Obwohl aus klinischen Resultaten eine klare Empfehlung für die Mindeststärke der Keramik nicht eindeutig abgeleitet werden kann [3, 4, 10], sollte

gerade die Frakturgefahr beim adhäsiven Befestigen nicht unterschätzt werden. Die generell geforderten 1,5 mm sind daher Standard und als Grundlage anzusehen (Abb. 3). Gerade aber unter der tiefsten Fissur muss oft tiefergelegt werden, um diese Vorgabe zu erfüllen. Auch für die Isthmusbreite ist eine Mindeststärke vorgesehen, hier empfehlen sich 2 mm (Abb. 4).

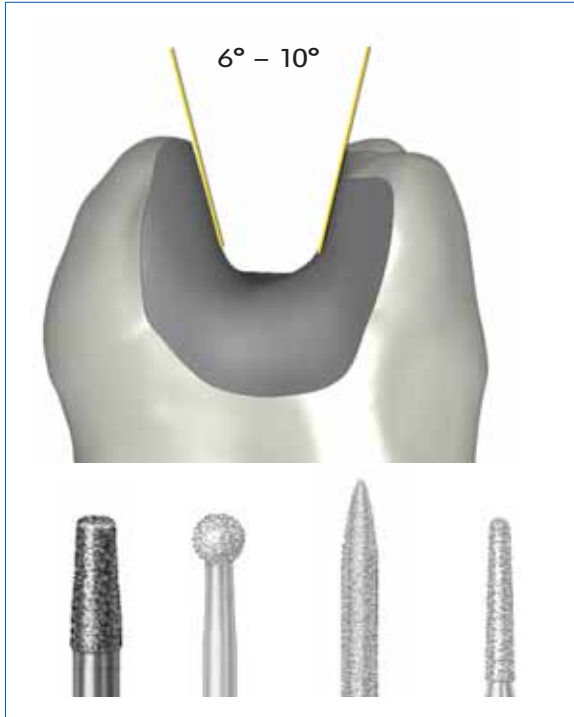


Abb. 5 Adhäsivtechnik erfordert keine Retentionsform

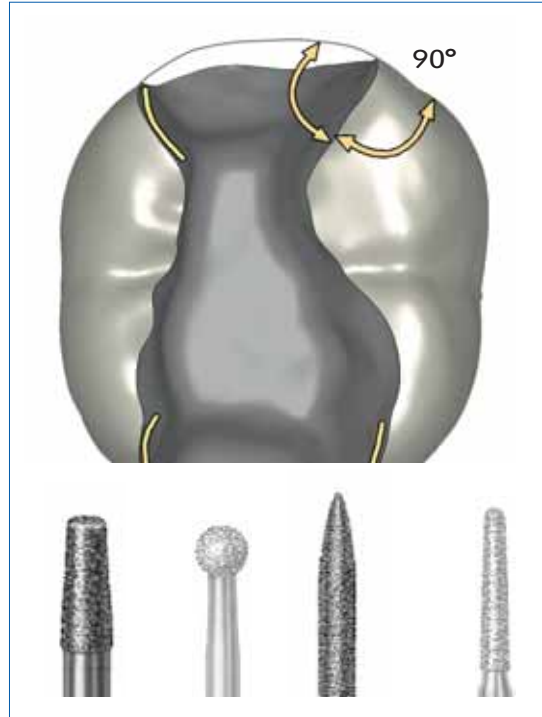


Abb. 6 90°-Übergänge zur approximalen Oberfläche präparieren



Abb. 7 Approximale Separation

Nachdem die Retention der Keramikeinlagefüllung mikromechanisch über die Schmelz- und Dentinhaftung sowie über die Haftung an Kompositaufbau-gefüllungen erfolgt, ist eine makromechanische Präparation nicht nötig und darüber hinaus sogar hinderlich beim adhäsiven Befestigen. Der Öffnungswinkel sollte daher 6 bis 10 Grad betragen (Abb. 5). Generell gilt, dass eher zu divergierend als zu parallel präpariert werden sollte.

Die Forderung nach einer Mindeststärke ist besonders kritisch an den Kavitätenrändern nach approximal zu verifizieren. Da sich dünn auslaufende Keramikränder infolge der Materialeigenschaften der glasbasierten Keramik verbieten, ist es wichtig, die Oberflächenwinkel am Übergang von der Kavität zur Zahnoberfläche stets in einem Winkel von zirka 90 Grad zu präparieren (Abb. 6). Für diese heiklen Bereiche sollte der Nachbarzahn mit einer Stahlmatrize geschützt werden, um iatrogene Nachbarzahnverletzungen zu vermeiden. Auch oszillierende Instrumente (zum Beispiel SonicSys, KaVo) eignen sich hier sehr gut. An den okklusalen Inlayrändern wird bei steiler Höckerneigung eine manchmal dünner auslaufende Keramik nicht zu vermeiden sein.

Generell sollten die approximalen Ränder so weit aufgezogen werden, dass die Kavitätenränder den Nachbarzahn nicht mehr berühren. Dies ist essenziell für die Abformung und erleichtert die Überschussentfernung erheblich (Abb. 7).

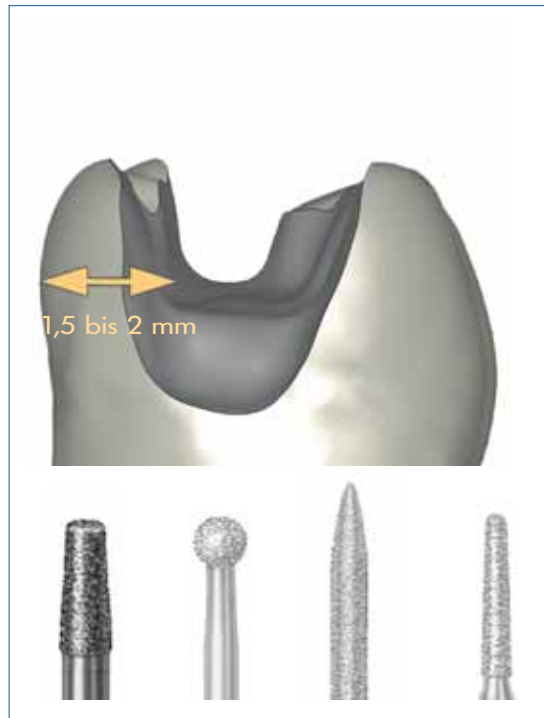


Abb. 8 Mindestdicke der verbleibenden Zahnhartsubstanz: 1,5 bis 2 mm

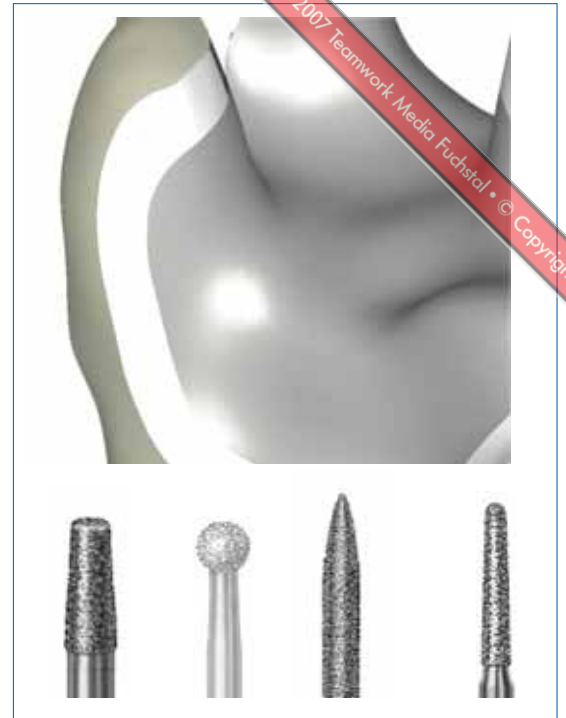

Abb. 9 Aufbaufüllung nur auf Dentin limitieren

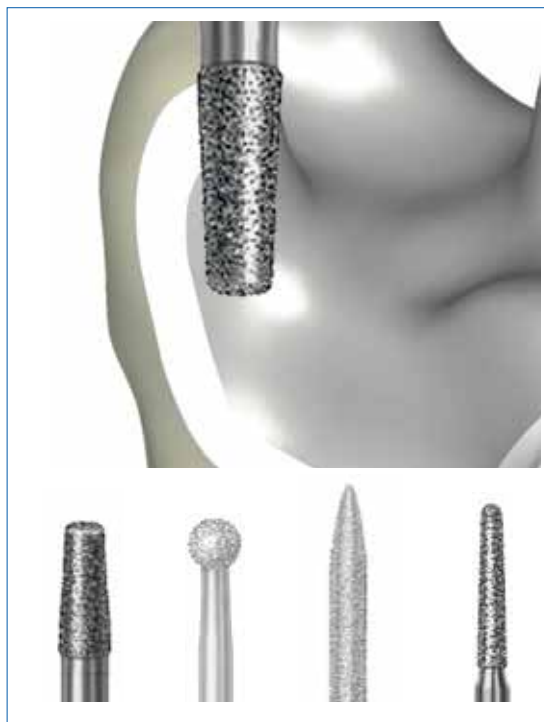

Abb. 10 Keine Federränder!

Neben Mindeststärken für die Keramik sollten auch für die verbleibende Zahnhartsubstanz Mindestdicken beachtet werden (Abb. 8). Hier sind 1,5 bis 2 mm als Mindestvoraussetzung zu sehen, ansonsten sollte der Höcker prophylaktisch eingekürzt werden (siehe Teilkronenpräparation). Kontakte auf der Restzahnhartsubstanz in der dynamischen Okklusion sollten vermieden werden.

Adhäsive Aufbaufüllungen sind sinnvoll, da die Dentinversiegelung in der ersten Sitzung eine Kontamination verhindert und so zu dauerhaft guten Dentinhaftungen führt. Alle Kavitätenränder müssen jedoch nach Abschluss der Präparation in der Zahnhartsubstanz liegen (Abb. 9). Da sich dünn auslaufende Ränder bei Keramikrestaurationen verbieten, sollte beim Finieren niemals ein Federrand angelegt werden (Abb. 10).

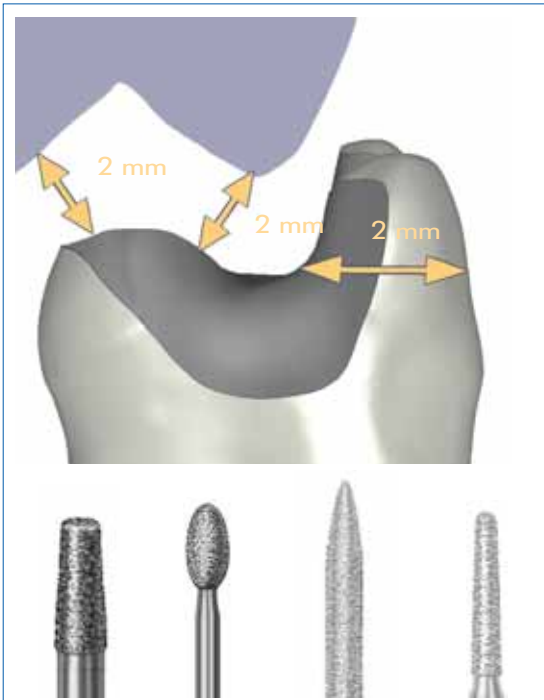


Abb. 11 Richtiges Einkürzen geschwächter Höcker

Präparation einer Keramikeilkrone

Bezüglich der anzustrebenden Material- und Zahnhartsubstanzstärken gelten dieselben Regeln wie bei Keramikinlays. Gerade beim Einkürzen von Höckern ist dies auch im Bereich der Höckerspitze bei der Präparation zu beachten (Abb. 11). Dieses Einkürzen der Höcker ist nötig bei Unterschreiten der Mindeststärke von zirka 1,5 mm der Zahnhartsubstanz und wenn die Präparation bis zur Höckerspitze reicht.

Auch im Bereich der Fissuren muss genug Platz für die Mindestschichtdicke der Keramik von zirka 1,5 mm geschaffen werden (Abb. 12).

Wie bei der Inlaypräparation schon erwähnt, ist es sinnvoll, vor allem in tiefen Bereichen eine adhäsive Aufbaufüllung zu legen (Abb. 13). Auch hier muß aber sichergestellt sein, dass der Kavitätenrand letztendlich in der Zahnhartsubstanz liegt. Eine Aufbaufüllung erleichtert es, eine möglichst gleichmäßige Schichtstärke der Keramik anzustreben, sie aber auch nicht zu groß werden zu lassen, um noch lichthärtende Komponenten bei der Aushärtung mit Polymerisationslampen zu erreichen. Für diesen Fall wird empfohlen, die Keramikstärke 3 mm okklusal und 6 mm approximal in der Vertikaldimension nicht zu überschreiten (Abb. 14).

Auch bei Keramikeilkronen ist eine Retentionsform nicht nötig. Runde Formen sind anzustreben, Makroretention ist nicht nötig (Abb. 15 und 16). Es sollte nur so viel präpariert werden, dass beim Eingliedern eine eindeutige Lagefixierung der Keramikrestauration in der definierten Endposition sichergestellt ist.

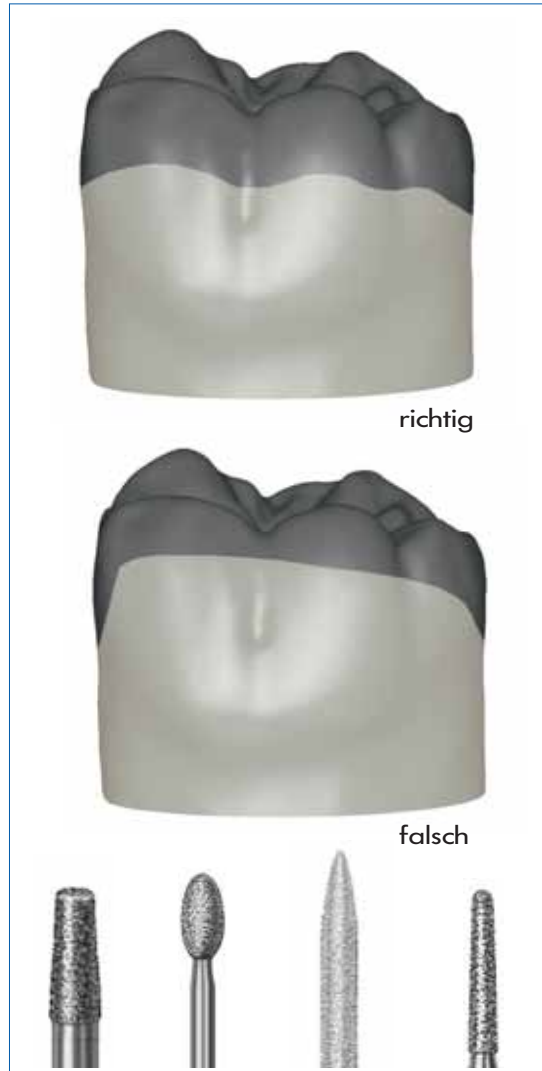


Abb. 12 Unter Fissuren genügend Zahnhartsubstanz entfernen!

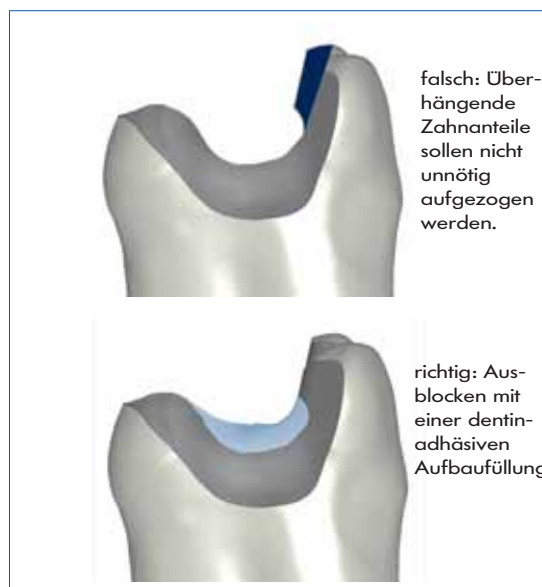


Abb. 13 Adhäsive Aufbaufüllung

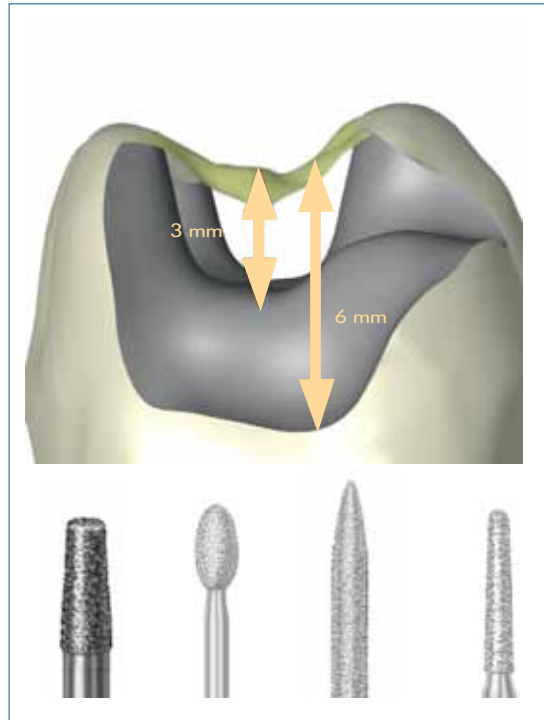


Abb. 14 Maximale Materialstärken bei lichthärtenden Adhäsiven und/oder Befestigungskompositen

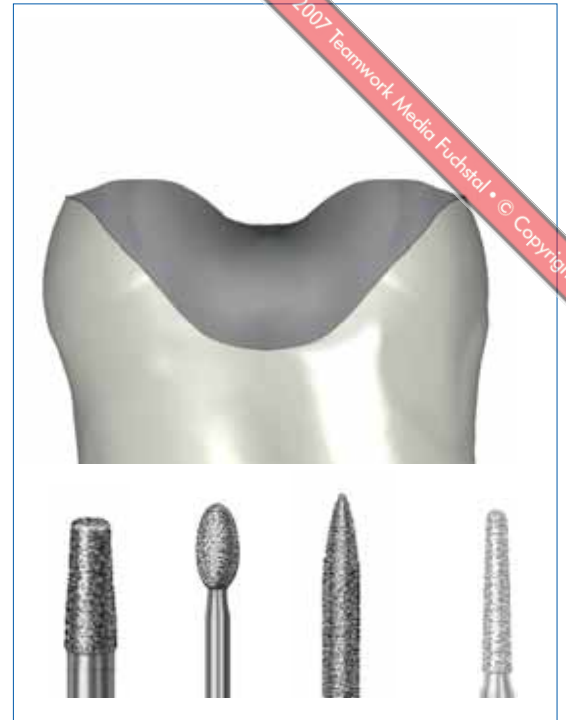

Abb. 15 Teikronenpräparation bei Einkürzen aller Höcker

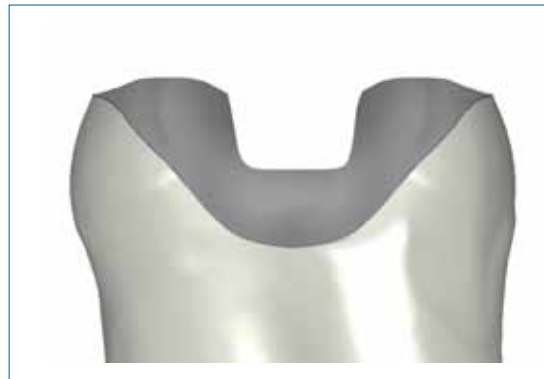

Abb. 16 Retentionsformen wie der hier abgebildete Retentionskasten sind nicht notwendig

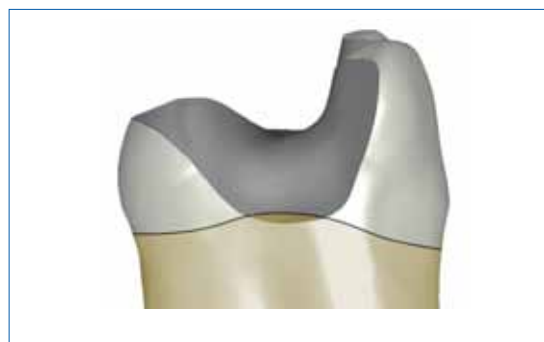

Abb. 18 Wenn eine sichere Trockenlegung durch Isolation mit Kofferdam möglich ist, stellt ein approximaler Dentinrand kein Problem dar

Stumpfe Übergangswinkel sind auch beim Übergang der Höckereinkürzung zur Oral- oder Bukkalfläche des präparierten Zahns eine Grundvoraussetzung für stabile Verhältnisse (Abb. 17).



Abb. 17 Korrekte Übergangsgestaltung nach oral / vestibulär

Sollte nach der Kariesexkavation im approximalen Kastenbodenbereich kein Schmelz mehr vorhanden sein, ist das heute keine Kontraindikation mehr für adhäsiv befestigte Keramikrestaurationen [4, 16, 17]. Eine optimale Kontaminationskontrolle mittels Kofferdam sollte jedoch eingehalten werden (Abb. 18).

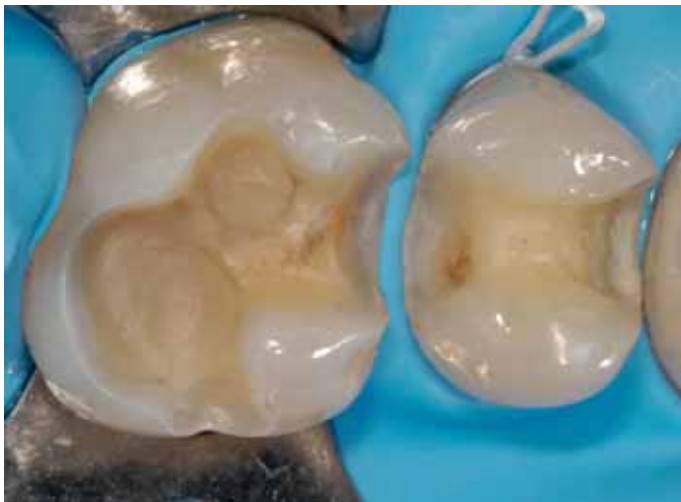

Abb. 19 Klinisches Beispiel: Inlaypräparationen 25 mod, 26 mop (Behandler: Dr. Jan Hajt6)

Ausblick

Die vorstehenden Vorgaben sollen nachvollziehbar illustrieren, wie Präparationen ausgeführt werden sollten, um bestmögliche Voraussetzungen für die Überlebenswahrscheinlichkeit keramisch gefertigter Restaurationen zu erreichen. Die Vorgaben zeigen, dass die vermeintlich „einfache“ Adhäsivpräparation ohne exakte Retentionskästen und filigrane Federränder aufgrund der Materialerfordernisse mindestens genauso viel Nachdenken und Expertise erfordert wie die klassische Präparation für Metallrestaurationen. Das dargestellte Vorgehen ist dabei zugleich so strukturiert, dass es nicht nur für Spezialisten nachvollziehbar ist und stellt ob seiner klaren Struktur einen Beitrag zu Qualitätssicherung in der Praxis dar. Die betroffene Prozeßkette schließt die Zahntechnik ausdrücklich ein, weil derart präparierte Zähne eindeutige Restaurationsränder aufweisen und so das Restaurationsdesign erleichtern. Zudem sind derartig präparierte Kavitäten mittels moderner CAD/CAM-Verfahren deutlich besser herzustellen (Abb. 19 und 20). Dieses zeigt, dass auch bei computergestützter Herstellung von Restaurationen die Expertise des Behandlers einen wesentlichen Einfluß auf das Gesamtergebnis behält.

Korrespondenzadresse

Prof. Dr. Roland Frankenberger
 Universitätsklinikum Erlangen
 Zahnklinik 1 – Zahnerhaltung und Parodontologie
 Glückstr. 11, 91054 Erlangen
 Fon +49 9131 8534251
 frankbg@dent.uni-erlangen.de

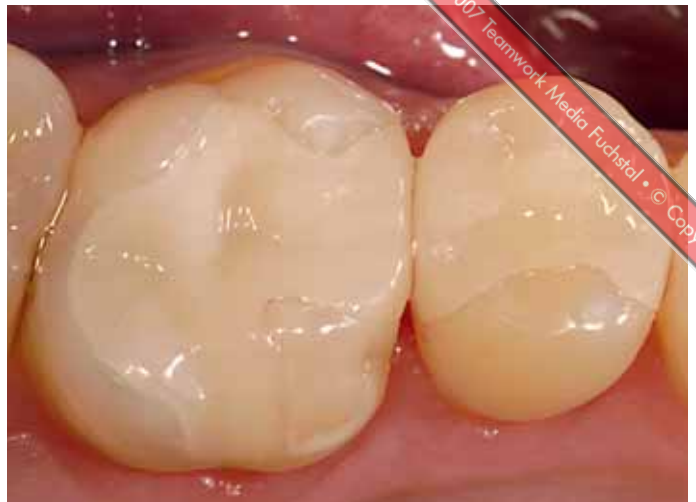

Abb. 20 Der selbe Fall wie in Abbildung 19: Einprobe der Inlays. Es handelt sich um biodentis CAD/CAM gefertigte Keramikinlays.

Literatur

- Schulz P, Johansson A, Arvidson K. A retrospective study of Mirage ceramic inlays over up to 9 years. *Int J Prosthodont* 2003;16:510-514.
- Hayashi M, Tsuchitani Y, Kawamura Y, Miura M, Takeshige F, Ebisu S. Eight-year clinical evaluation of fired ceramic inlays. *Oper Dent* 2000;25:473-481.
- Bergman MA. The clinical performance of ceramic inlays: a review. *Aust Dent J* 1999;44:157-168.
- Kramer N, Frankenberger R. Clinical performance of bonded leucite-reinforced glass ceramic inlays and onlays after eight years. *Dent Mater* 2005;21:262-271.
- El-Mowafy O, Brochu JF. Longevity and clinical performance of IPS-Empress ceramic restorations--a literature review. *J Can Dent Assoc* 2002;68:233-237.
- Felden A, Schmalz G, Federlin M, Hiller KA. Retrospective clinical investigation and survival analysis on ceramic inlays and partial ceramic crowns: results up to 7 years. *Clin Oral Investig* 1998;2:161-167.
- Fuzzi M, Rappelli G. Survival rate of ceramic inlays. *J Dent* 1998;26:623-626.
- Fuzzi M, Rappelli G. Ceramic inlays: clinical assessment and survival rate. *J Adhes Dent* 1999;1:71-79.
- Kramer N, Frankenberger R. Leucite-reinforced glass ceramic inlays after six years: wear of luting composites. *Oper Dent* 2000;25:466-472.
- Frankenberger R, Petschelt A, Kramer N. Leucite-reinforced glass ceramic inlays and onlays after six years: clinical behavior. *Oper Dent* 2000;25:459-465.
- Reiss B. Clinical results of Cerec inlays in a dental practice over a period of 18 years. *Int J Comput Dent* 2006;9:11-22.
- Hickel R, Manhart J. Longevity of restorations in posterior teeth and reasons for failure. *J Adhes Dent* 2001;3:45-64.
- Pallesen U, van Dijken JW. An 8-year evaluation of sintered ceramic and glass ceramic inlays processed by the Cerec CAD/CAM system. *Eur J Oral Sci* 2000;108:239-246.
- Hayashi M, Tsubakimoto Y, Takeshige F, Ebisu S. Analysis of longitudinal marginal deterioration of ceramic inlays. *Oper Dent* 2004;29:386-391.
- Jung H, Friedl KH, Hiller KA, Furch H, Bernhart S, Schmalz G. Polymerization efficiency of different photocuring units through ceramic discs. *Oper Dent* 2006;31:68-77.
- Frankenberger R, Tay FR. Self-etch vs etch-and-rinse adhesives: effect of thermo-mechanical fatigue loading on marginal quality of bonded resin composite restorations. *Dent Mater* 2005;21:397-412.
- Frankenberger R, Strobel WO, Lohbauer U, Kramer N, Petschelt A. The effect of six years of water storage on resin composite bonding to human dentin. *J Biomed Mater Res B Appl Biomater* 2004;69:25-32.

Bei Interesse können die Präparationsrichtlinien angefordert werden:
 biodentis GmbH, Kreuzstraße 5, 04103 Leipzig
 Fon +49 341 355273-0, Fax +49 341 355273-30
 info@biodentis.com, www.biodentis.com