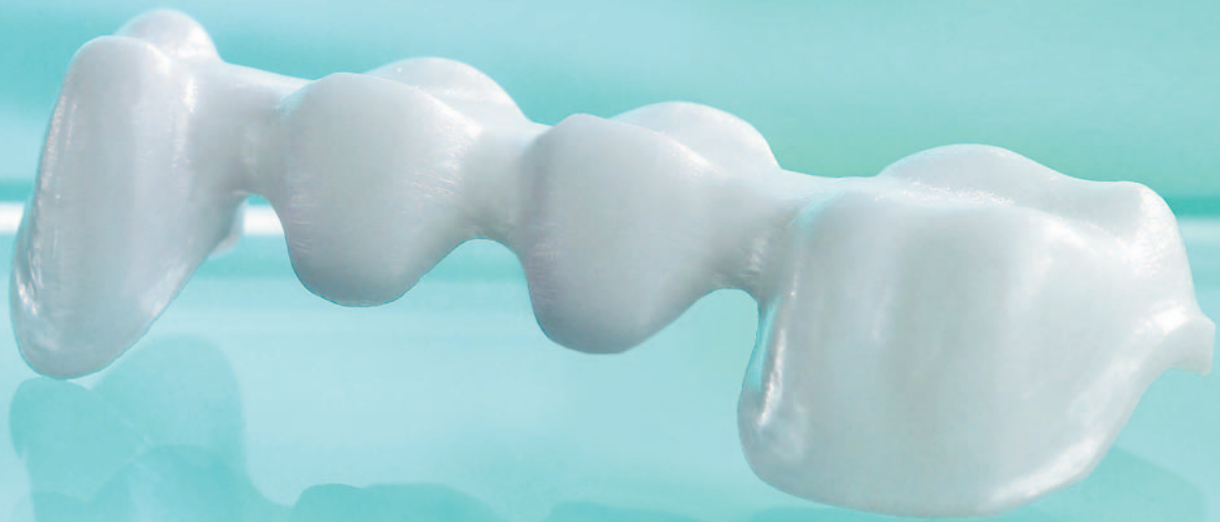



Ästhetik kann bezahlbar sein!

Autor_Dr. Wilhelm Schneider

Ästhetik und technische Innovation – in vielen Augen ein Widerspruch an sich. Allerdings ein Widerspruch, der keiner sein muss. Denn technische Innovation kann die Grundlage dafür sein, Ästhetik einer breiten Basis von Patienten zugänglich zu machen. Ästhetische Leistungen in der Zahnheilkunde wurden bisher weniger von technischen Innovationen als insbesondere von den besonderen manuellen Kunstfertigkeiten herausragender Zahntechniker geprägt. Mit dem Ziel, die Natur so getreu wie möglich zu kopieren, wurden „dentale Kunstwerke“ geschaffen, die durchaus ein anderes Schicksal verdient hätten als im Mund ihres Besitzers ihren Dienst zu verrichten. Geprägt von diesem Nimbus, war Ästhetik in der Regel dem beachteten Patienten vorbehalten, nicht zuletzt auch weil die zur Verfügung stehenden Materialien in der Vergangenheit nicht immer die Dauerhaftesten waren.

Das hat sich in der jüngsten Vergangenheit dramatisch geändert. Zum einen erobert gerade die amerikanische Vorstellung von Ästhetik den diesbezüglich noch eher traditionell ausgerichteten Kontinent Europa, zum anderen gibt es heute Verfahren und Materialien, die eine deutlich breitere Integration kosmeti-

scher Aspekte in die Zahnheilkunde des zweiten Jahrtausend ermöglichen. Da sich mit den Rahmenbedingungen auch Regeln und Bewertungsmaßstäbe verändern, fällt es den etablierten Vorkämpfern der Ästhetik schwer, den „Verfall“ ihrer Werte zu akzeptieren.

Doch schaut man dem Volke aufs (bzw. ins) Maul, tun sich häufig Abgründe auf. Ein wenig mehr Ästhetik, ein wenig mehr kosmetisches Verständnis, etwas mehr Pflege und ein nur geringfügig höheres Maß an dentalem Bewusstsein wären schon eine dramatische Verbesserung gegenüber der zu konstatierenden Situation. Die Materialien gäben es her. Und jeder Zahnarzt hätte die Möglichkeit, auch seinen Durchschnittspatienten Lösungen anzubieten, die nicht nur die klinischen Aspekte des jeweiligen Falles perfekt berücksichtigen, sondern, auch die gesamte Person mit ihrem Auftreten und ihrem Erscheinungsbild mit einbeziehen. Das bedeutet nicht, die Kosmetik über die Medizin zu stellen, wie von Universitäten häufig polarisiert wird. Und es bedeutet auch nicht, einzelne Kunstwerke zu schaffen und daran alles andere zu messen. Die CEREC-Methode bietet hier eine besondere Chance, indem drei Aspekte verbunden werden, die es

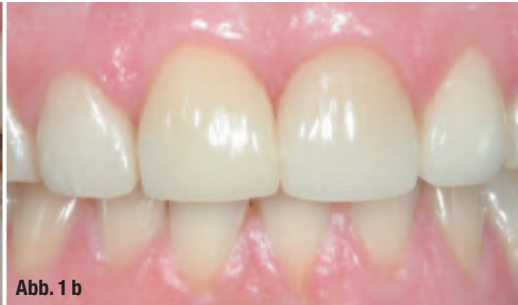
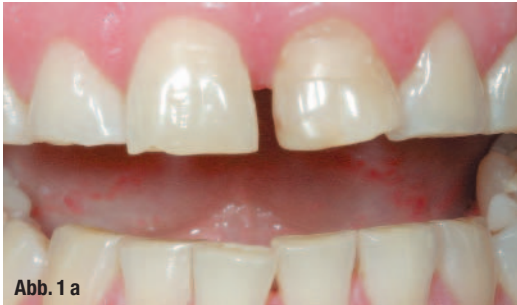
Abb. 1 a, b_ Ausgangssituation für CEREC-Veneers. Schneidekanten-abrasion, ungünstige Zahnstellung und die notwendige Korrektur des Diastemas.

(Foto: K. Wiedhahn)

erst ermöglichen, Ästhetik einer breiteren Gruppe von Patienten anzubieten.

1. Die klinische Qualität der Restaurationen muss gewährleistet sein.

Hier beweisen mehrere unabhängige Studien in Zahnarztpraxen und Universitäten, dass CEREC-Restaurationen (man wagt es kaum auszusprechen) sogar dauerhafter sind als Restaurationen aus traditionellen Materialien.

2. Der Zahnarzt muss die Restaurationen wirtschaftlich erbringen können.

Die Herstellung muss preisgünstig sein und die Investition muss sich in einem überschaubaren Zeitraum amortisieren. Auch dafür gibt es genügend Beweise. Der Zeitaufwand beträgt wenige Minuten, der Lohn ist die Laborrechnung des „Praxislabors“.

3. Es müssen sich dafür genügend Patienten begeistern lassen.

Patienten lassen sich immer dann motivieren, wenn das Gesamtangebot stimmt. Bei besonders ästhetischen Inlays oder Veneers aus dem Labor ist das offensichtlich noch nicht der Fall. Fakt ist, dass sich immer noch zu wenige Patienten dafür entscheiden. Wenn allerdings die Vorteile der Keramik – nämlich Ästhetik und Biokompatibilität – mit der Behandlung in einer Sitzung, ohne traditionelle Abformungen und ohne Provisorien, mit einem substanzschonenden, minimalinvasiven Eingriff (Teilkrone statt Vollkrone) und einem akzeptablen Preis gepaart werden, erhält das Angebot genügend Kraft, eine deutlich größere Anzahl an Patienten zu überzeugen.

Bei über 15.000 CEREC-Anwendern weltweit gibt es viele, die sich in genau der gleichen Situation befinden wie Sie – und die dieses System klinisch, ästhetisch und wirtschaftlich erfolgreich einsetzen.

Die Frage, ob das für einzelne Indikationen oder für den gesamten Indikationsbereich gilt, soll im Folgenden untersucht und beantwortet werden.

1. Veneers

Ein zahntechnischer Künstler könnte auch mit CEREC kunstvolle Frontzahnverblendungen herstellen. Das ist keine Frage. Aber warum sollte er das tun? Er muss es nicht. Genauso wenig, wie der „Fotograf“ mit seiner traditionellen Spiegelreflexkamera auf die digitale Fotografie umsteigen muss. Umgekehrt ist die Frage allerdings viel spannender: Kann ein ganz nor-

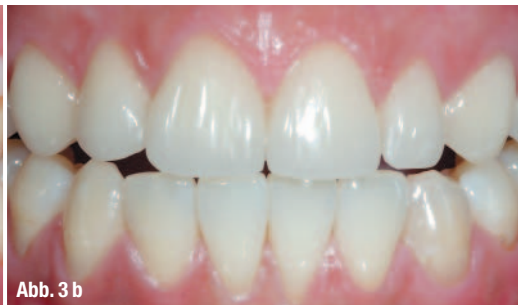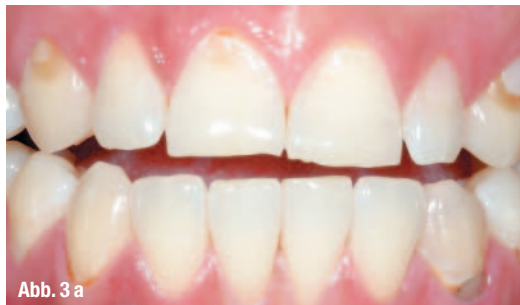maler Zahnarzt mit seiner digitalen Kamera bessere Bilder – oder mit seinem CEREC bessere Veneers – machen als zuvor? Die Antwort: ja er kann. Seine Ergebnisse werden sich in der Regel vielleicht nicht ganz mit den Ergebnissen eines „Künstlers“ messen lassen. Aber sie werden gut sein (Abb. 1a, b).

Wie funktioniert es? Neben den grundsätzlichen Vorteilen vollkeramischer Veneers (Substanzschonung, Ästhetik und Gingivaverträglichkeit) kommt hier der Behandlung in einer Sitzung und der Möglichkeit, auf Provisorien verzichten zu können, eine besondere Bedeutung zu. Für die Herstellung selbst gibt es mehrere Alternativen: das Kopieren eines Mock-ups oder eines Wax-ups, das Design auf dem Bildschirm unter Zuhilfenahme einer Veneer-Datenbank bis hin zur Reproduktion eines kontralateralen Zahnes, der mittels Messkamera aufgenommen und auf die Restauration gespiegelt werden kann. Das alles ist schnell erlernbar (Abb. 2). Viel spannender ist dagegen die Diskussion um die farbliche Individualisierung der Verblendschalen. Hierzu existieren zwei verschiedene Möglichkeiten: das „internal“ sowie das „external“ Shading. Beim ersteren erfolgt die Farbgebung auf der Rückseite des Veneers mithilfe von Composite Malfarben. Mit etwas Übung (weniger Farbe ist mehr) gelingt damit eine hervorragende Ästhetik, bei der die individuelle Charakterisierung von innen kommt. Durch die Politur der Außenfläche des adhäsiv befestigten Veneers kommt die Farbwirkung immer stärker durch, sodass sogar die individuelle Anpassung einer einzelnen Verblendschale möglich wird und zu ästhetisch befriedigenden Lösungen führt (Abb. 3 a, b). Das „external“ Shading erfolgt konventionell mit Keramikmalfarben von außen, erfordert etwas mehr Übung und benötigt einen Brennofen. In beiden Fällen lässt sich das Thema ohne Risiko schrittweise erarbeiten, wobei der dazu erforderliche Aufwand im Verhältnis zum positiven Feed-back der Patienten gering ist. Wenn darüber hinaus eine oder zwei Helferinnen mit etwas Gefühl für Farben und Ästhetik mit einbezogen werden, macht das aus der Behandlung ein Teamerlebnis, das auch den Mitarbeiterinnen das Gefühl gibt, in einer besonderen Praxis tätig zu sein.

2. Frontzahnteilkronen

Für die adhäsiv befestigte Vollkeramik-Frontzahnteilkrone gilt das Gleiche wie für ihr Pendant im Seiten-

Abb. 3 a, b_ CEREC-Veneers, rückseitig koloriert und in einer Sitzung hergestellt und eingegliedert. (Foto: K. Wiedhahn)



zahnbereich. Als klinisch bewährte, minimalinvasive, metallfreie, biokompatible und ästhetisch anspruchsvolle Lösung steht sie exemplarisch für die Möglichkeiten und Vorteile der modernen Zahnheilkunde. Ihre Indikation sind Frontzahnfrakturen, die für eine Reparatur mit Composite zu ausgedehnt sind und für die eine Krone noch nicht erforderlich ist. Klinische Untersuchungen beweisen nicht nur eine hohe Lebensdauer. Auch die Ästhetik bleibt erhalten, da Keramik die Gingiva nicht reizt und sich das Zahnfleisch nicht wie bei einer keramisch verblendeten Metallkrone zurückzieht. Da Frontzahnfrakturen in der Regel bei Jugendlichen auftreten, reicht es sogar häufig aus, die Frontzahnteilkrone im Wesentlichen zu polieren und die

nenswerten Beitrag zur Ertragslage der Praxis beisteuern können, gehören sie noch zu den Herausforderungen am Rande des Indikationsbereiches. Hier besteht die Möglichkeit für inLab-Labors, sich besonders zu profilieren und CEREC-Zahnärzte als zusätzliche Kunden zu gewinnen.

4. Seitenzahnkronen

Wenn es um Seitenzahnkronen geht, war bisher die Vollkeramik nicht die erste Wahl. Viele Fragen, insbesondere zur Haltbarkeit sowie zur adhäsiven Befestigung der Kronen, haben die meisten Zahnärzte in der Vergangenheit davon abgehalten, sich mit diesem Thema zu beschäftigen.

Aber gerade hierzu hat sich in den letzten Jahren viel getan.

Beispiel Ästhetik

In der Zwischenzeit werden mehrschichtige Keramikblöckchen angeboten, die unterschiedliche Farbtintenintensitäten und Transluzenzen aufweisen und so den natürlichen Farbverlauf in der Krone simulieren.

Beispiel Festigkeit

Untersuchungen zeigen, dass adhäsiv befestigte CEREC-Kronen eine höhere Bruchfestigkeit und ein überlegenes Ermüdungsverhalten gegenüber konventionell im Labor hergestellten Vollkeramikronen aufweisen und dass in der Regel auf einen Stumpfaufbau verzichtet werden kann. Das heißt, Sie präparieren auch für eine Krone so substanzschonend wie möglich und ersetzen die fehlende Zahnschubstanz durch Keramik. Die neueste Kronenstudie der Universität Zürich hat unter der Leitung von Prof. W.H. Mörmann 208 adhäsiv befestigte CEREC-Kronen, die verschiedene Präparationsdesigns trugen, bei 136

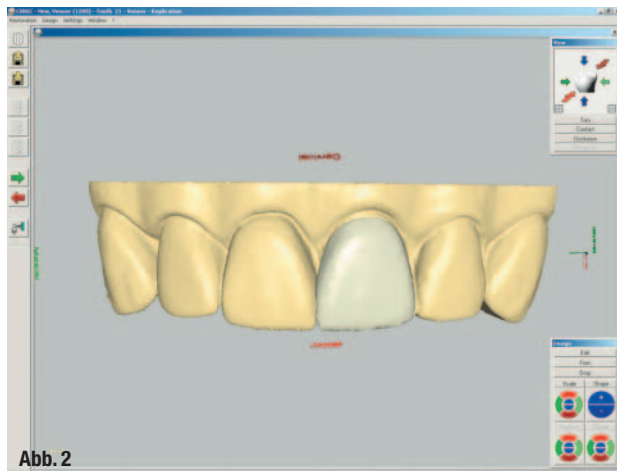


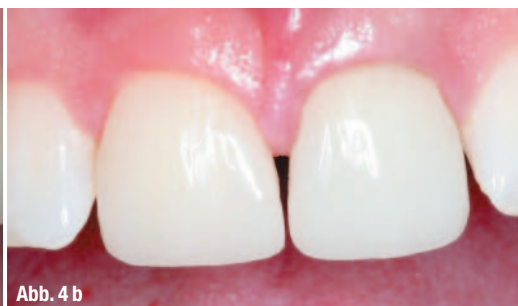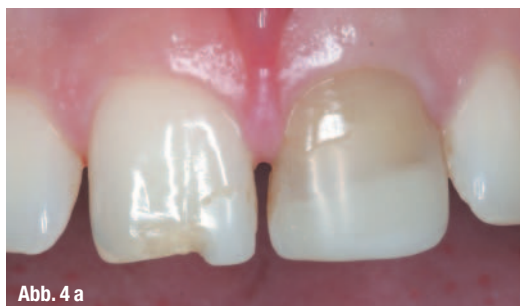Abb. 2_ CEREC unterstützt das Spielern kontralateraler Zähne. (Werksfoto Sirona)

Ästhetik durch die Oberflächentextur zu erzeugen (Abb. 4 a, b).

3. Frontzahnkronen

Obwohl die Verwendung von Keramik als erstes an Frontzahnkronen denken lässt, ist die Herstellung von CEREC-Frontzahnkronen in der zahnärztlichen Praxis eher die Ausnahme. Im Gegensatz zu den Veneers und Frontzahnteilkronen, die sowohl medizinisch indiziert sind als auch wirtschaftlich einen durchaus nen-

Abb. 4 a, b_Fraktur nach Schwimmbadunfall und Versorgung mit CEREC-Frontzahnteilkrone. (Foto: K. Wiedhahn)



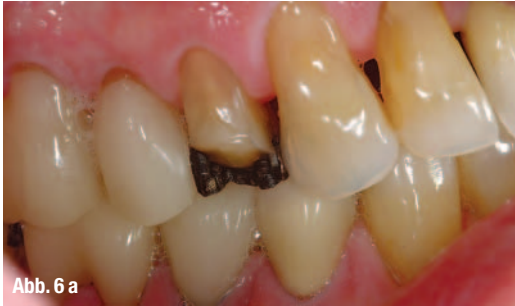

Abb. 6 a

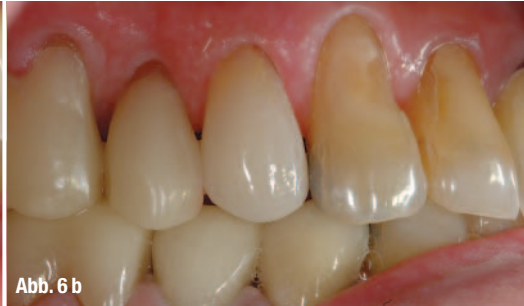

Abb. 6 b

Abb. 6 a, b _ CEREC-Krone als Standardversorgung in USA. (Foto: R. Mazek)

Patienten über ca. 5 Jahre beobachtet. Klassisch präparierte Kronen zeigten eine Überlebensrate (nach Kaplan-Meier) von 94,6 Prozent (Molaren) sowie 97 Prozent (Prämolaren) und lagen damit auf der Erfolgsrate, die auch VMK-Kronen zugeschrieben wird.

Beispiel Befestigung

Gerüsthfreie Vollkeramikronen müssen adhäsiv befestigt werden. Allerdings kann jetzt hierbei der Zeitaufwand deutlich reduziert werden, wenn selbstadhäsive Befestigungskomposite zum Einsatz kommen. Diese Komposite benötigen keine absolute Trockenlegung. Das Ätzen des Schmelzes, Primern und Bonden entfallen. Ihre Haftung an Dentin ist höher – und das ist bei einer Krone sehr wichtig. Ihre Haftung am Schmelz ist etwas niedriger als bei den herkömmlichen adhäsiven Befestigungssystemen – und das ist bei einer traditionell präparierten Krone akzeptabel. Die Haftung an der Keramik ist gleich – und auch das ist gut, weil somit die Kräfte in gleicher Weise weitergeleitet und abgefedert werden. Es lohnt sich allerdings in jeden Fall darauf zu achten, Materialien vertrauenswürdiger Firmen zu verarbeiten, die als Qualitätsbeweis mehr vorzuweisen haben als die Aussagen eines Produktmanagers.

Beispiel Herstellung

Für die Herstellung von Kronen bietet CEREC mehrere Designvarianten an: a) das Design mittels Zahndatenbank, b) das Kopieren einer intakten Kaufläche – z.B. einer Krone, die ersetzt werden muss, oder c) das Spiegeln einer intakten Kaufläche des kontralateralen Zahnes.

Die 3-D-Messkamera ermöglicht die präzise optische Vermessung sowohl der Präparation als auch eines Bissregistrates, das die Antagonisten entweder in

Schlussbissstellung oder dynamisch darstellt, direkt im Mund des Patienten. Dies führt zu einer genauen Anpassung der approximalen und okklusalen Kontaktpunkte an Nachbarzähne und Gegenbeziehung. Bei Verwendung einer Zahndatenbank übernimmt die Software die anatomische Einjustierung. Nach Ausschuchen des am besten passenden Datenbankzahnes wird dieser vollautomatisch an die Antagonisten angepasst, womit die Herstellung einer gerüsthfreien, anatomisch ausgeformten Vollkeramikkrone wesentlich vereinfacht wird (Abb. 5).

Beispiel Abrechnung

Mit der Einführung der befundorientierten Zuschussregelung hat sich in Deutschland die Abrechnung grundlegend geändert. Die CEREC-Krone gilt als „aufwändigere“ Ausführung der Regelleistung und kann als „gleichartige Versorgung“ nach GOZ und BEB abgerechnet werden. Die Mehrkosten für Honorar und für den zahntechnischen Aufwand trägt der Patient. Begleitleistungen wie Anästhesie, Röntgenaufnahmen, parodontologische und konservierende Leistungen, die bei der Regelversorgung des jeweiligen Befundes erbracht würden, sind als vertragszahnärztliche Leistung über die KVK abzurechnen, auch wenn der Versicherte eine gleich- oder andersartige Versorgung

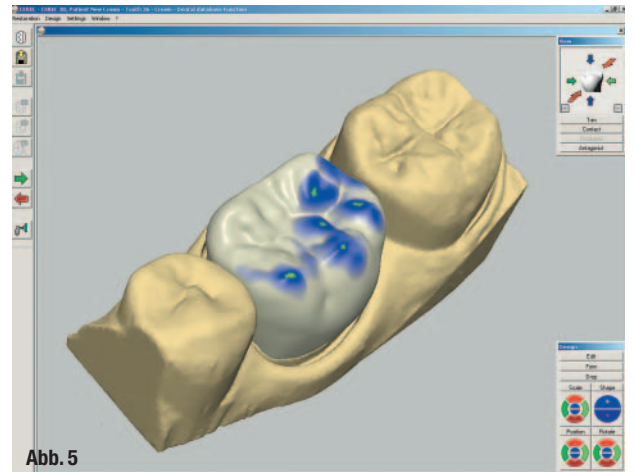


Abb. 5

Abb. 5 _ Automatische Kauflächen-gestaltung unter Berücksichtigung der Antagonisten. (Werksfoto Sirona)

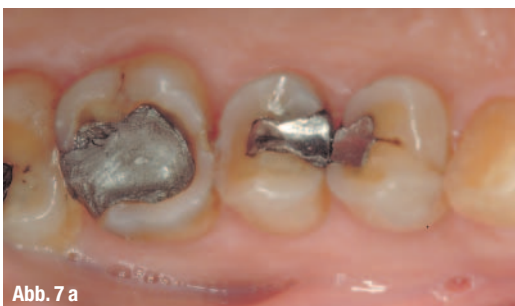

Abb. 7 a

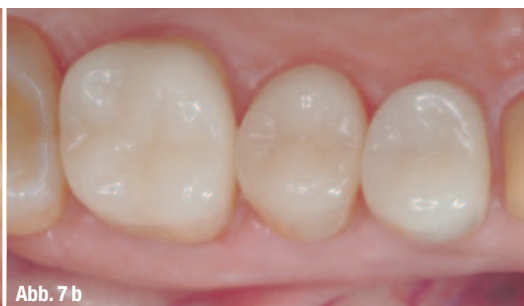

Abb. 7 b

Abb. 7 a, b _ CEREC-Inlays und -Onlays als Standardversorgung in Deutschland und Schweiz. (Foto: Universität Zürich)

gewählt hat. Da es möglich ist, diese Kronen kostendeckend herzustellen und einzusetzen (indem Sie die Laborleistung in der eigenen Praxis erbringen), muss der Zahnarzt nichts „verkaufen“ und hat gleichzeitig ausreichend Patienten, um seine Investition mehr als zu amortisieren.

Fazit: alle „Puzzlesteine“ passen jetzt zueinander und geben ein geschlossenes Bild. Daraus resultierend gehen auch außerhalb der USA immer mehr CEREC-Anwender dazu über, Seitenzahnkronen chairside herzustellen und einzusetzen (Abb. 6 a, b). Die eine oder andere Stimme sieht die gerüstfreie Vollkeramikkrone schon als zukünftige Standardversorgung die heutigen NEM- und VMK-Kronen ablösen.

5. Inlays und Onlays

Klinische Studien beweisen, dass Inlays aus Gold oder Keramik haltbarer sind als Füllungen aus Amalgam oder Composite. Inlays und Onlays aus Keramik sind metallfrei und biokompatibel. Sie besitzen darüber hinaus den sowohl von Zahnärzten als auch von Patienten hoch bewerteten Vorteil, dass sie bereits durch die obligatorische adhäsive Befestigung den Zahn stabilisieren und bei ausgedehnten Defekten die Überkuppelung von Höckern entfällt. Sie sind somit bei größeren Restaurationen deutlich substanzschonender als traditionelle Inlays oder Onlays aus metallischen Werkstoffen.

Maschinell angefertigte Inlays oder Onlays aus Keramik weisen zusätzliche Vorteile auf. Die industrielle Herstellung der dafür benötigten Keramikblöckchen erhöht nicht nur die Reproduzierbarkeit der Materialeigenschaften, sondern ist auch Garant für eine höhere Festigkeit. Die bei der Herstellung verwendete sehr enge Partikelverteilung in Verbindung mit der sehr kleinen Partikelgröße ergibt neben den allgemeinen zahnschmelzähnlichen Eigenschaften der Keramik insbesondere ein nahezu zahnschmelzidentisches Abrasionsverhalten der daraus hergestellten Restaurationen.

Diese Besonderheit der industriell hergestellten Keramikblöckchen ist auch dafür verantwortlich, dass sie sich sehr leicht mit Diamantwerkzeugen bearbeiten lassen. Sie lassen sich ebenso leicht mit relativ geringem Aufwand hochglänzend polieren. Die extrem glatte Oberfläche ermöglicht nicht nur ästhetisch ansprechende Arbeiten, sondern macht es auch Bakterien schwer, sich anzusiedeln. Durch die glatte Oberfläche fühlt der Patient auch keinen Unterschied zwischen seinem Inlay oder Onlay und dem natürlichen Zahnschmelz. Richtig attraktiv wird die Versorgung kariöser Defekte mit vollkeramischen Inlays und Onlays für Sie und Ihre Patienten aber erst, wenn sie in einer Sitzung erfolgt. Die Behandlung in einer Sitzung wird von vielen Patienten genauso hoch geachtet wie die Vermeidung sowohl der traditionellen Abformung als auch des wenig geschätzten Provisoriums. Vermutlich wären nicht wenige Patienten bereit, mehr dafür zu bezahlen, wenn ein Zahnarzt ihnen anböte, den mit der Abformung einhergehenden Würgerereflex zu ersparen.

Während zu Beginn der Keramik-Ära, als Werkstoffe und Adhäsivtechnik noch in den Kinderschuhen steckten, die CEREC-Methode in der Hauptsache für kleinere Defekte eingesetzt wurde, beginnt heute der Indikationsbereich für dieses Verfahren in der Regel mit der zweiflächigen Füllung. Typisch ist das dreiflächige Inlay und besonders attraktiv die adhäsive Teilkrone. Die adhäsive Teilkrone ist das Musterbeispiel für eine moderne, minimalinvasive Zahnheilkunde. Die Möglichkeit, konsequent defektorientiert präparieren zu können und die fehlende Zahnschmelzsubstanz durch eine vollkeramische Restauration dauerhaft versorgen zu können, hat zu einem revolutionären Wandel im Denken und Handeln aufgeschlossener Zahnärzte geführt. Der konservierende Aspekt tritt bei der Versorgung der Patienten deutlich in den Vordergrund. Der alte Lehrsatz „Extension for prevention“ hat seine Gültigkeit nachweislich verloren.

Werden Teilkronen in derselben Sitzung hergestellt und eingesetzt, gewinnt dieses Thema eine zusätzliche Sicherheit, denn die Behandlung in einer Sitzung erlaubt auf das Provisorium zu verzichten. Bei ausgedehnten Präparationen wird somit die Frakturgefahr der verbleibenden Zahnhartsubstanz bei Verlust oder Beschädigung des Provisoriums völlig ausgeschlossen.

Patienten, die bei einer ausgedehnten, erneuerungsbedürftigen plastischen Füllung vor die Wahl gestellt werden, sich entweder für eine traditionelle, metallkeramische Krone zu entscheiden oder für eine deutlich substanzschonendere Teilkrone, die in der gleichen Sitzung hergestellt und eingegliedert wird, fällt die Entscheidung leicht – insbesondere dann, wenn der für die Krone not-

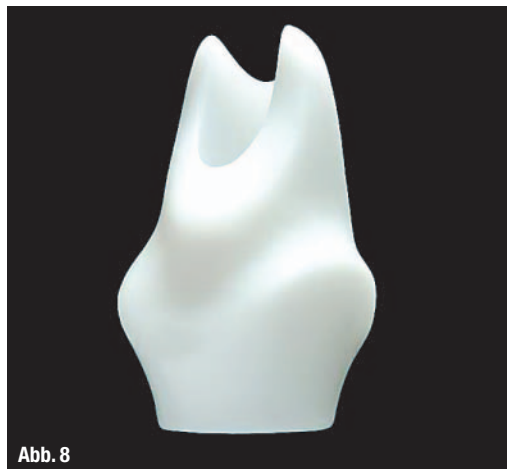

Abb. 8

Abb. 8 | Individuelle Abutments.

wendige Stumpf Aufbau auch noch eine Wurzelbehandlung erforderlich macht und der Patient mindestens einen zusätzlichen Zahnarzttermin wahrnehmen müsste.

Damit hätten auch die Inlays, Onlays und Teilkronen die Chance, zur ästhetischen Standardversorgung moderner Zahnheilkunde zu avancieren (Abb. 7 a, b).

6. Brücken

Mit Brücken aus Hochleistungskeramiken können Anwender in Zusammenarbeit mit ihrem Labor oder mit ihrem Praxislabor in ihrem Behandlungsangebot noch einen Schritt weiter gehen. Wenn Kronen oder Brücken indiziert sind, können die dafür erforderlichen Kronenkäppchen und Brückengerüste mit inLab sehr dünnwandig aus Zirkondioxyd ausgeschliffen werden. Sie gewinnen in einem anschließenden Sinterprozess ihre präzise Kontur und ihre hohe Festigkeit, die es Ihnen erlaubt, die so hergestellten Restaurationen traditionell zu zementieren. Die Käppchen und Gerüste werden nach dem Sintern im Labor verblendet, sodass zur traditionellen Zementierung die Vorteile der besonderen Ästhetik, der Biokompatibilität und der Dauerhaftigkeit hinzukommen.

7. Implantate

Für Straumann-Implantate können CEREC-Anwender in Zusammenarbeit mit ihrem Labor individuelle Abutments aus Zirkonoxid über infiniDent – dem zentralen Fertigungszentrum von Sirona – beziehen. Diese können traditionell weiterverarbeitet oder mit einer gerüstfreien Vollkeramikkrone überkront werden (Abb. 8). Summa summarum bietet „technische Innovation“ die Grundlagen dafür, dass ästhetische Restaurationen nicht nur als Spezialität wohlhabenden Patienten vorbehalten bleiben, sondern dass sie als Standardversorgung nahezu jedem Patienten zugänglich werden. Alle Restaurationen sind natürlich auch von einem mit inLab arbeitenden Zahntechniker erhältlich. Damit lassen sich ästhetische Restaurationen mit allen Vorteilen der Keramik anbieten, ohne dafür investieren zu müssen. Zahnärzte, die sich für diese Lösung entscheiden, verlieren auf der anderen Seite die besondere Patientenattraktion der Behandlung in einer Sitzung – sie verlieren die Möglichkeit, mit geringem Zeitaufwand eine zusätzliche Wertschöpfung in ihre Praxis integrieren zu können und sie werden nie verstehen, warum die meisten CEREC-Anwender mit leuchtenden Augen und mit einer fast unglaublichen Begeisterung von ihrem Alltag berichten. _